ZahnRat 38

DIE AKTUELLE PATIENTENINFORMATION IHRES ZAHNARZTES

Wenn der Zahn aber nun ein Loch hat?

Warum bekomme ich Zahnkaries, und ist sie vererbbar?
Erkrankungen der Zahnhartsubstanz (Karies) und des Zahnhalteapparates (Parodontitis) gehören immer noch zu den „Volkskrankheiten Nr. 1“. In den letzten Jahrzehnten wurden allerdings sehr viele Maßnahmen entwickelt und werden heute angewendet, um diese Erkrankungen zu verhindern bzw. so gering wie möglich zu halten. So ist es durch die Prophylaxe im häuslichen Umfeld mit entsprechender Mundhygiene, die individuelle Vorsorge in den Zahnarztpraxen mit Fluoridierung und Fissurenversiegelung und durch die kollektive Vorsorge in den Kindereinrichtungen und Schulen gelungen, die Erkrankung einzudämmen.

Naturgesundes Gebiss - natürliche Schönheit (1)

Der Erfolg aller Vorsorgemaßnahmen hängt aber immer wieder und in der Hauptsache von der persönlichen Einstellung zur Mundgesundheit ab. Dazu gehört auch die entsprechende Einstellung zu einer gesunden Ernährung. Diese Vorgaben werden in Deutschland nur sehr schlecht erfüllt. Neueste Studien sagen aus, dass z. B. 40 Prozent der Zehnjährigen unter Übergewicht leiden. Ähnlich sieht es bei den Erwachsenen aus und dokumentiert ein recht unterentwickeltes Gesundheitsbewusstsein.

Verursacht wird Karies durch verschiedene Arten von Bakterien, die typisch für ihr Vorkommen in der Mundhöhle sind. Diese sind seit einiger Zeit auch bekannt. In einer geringen Konzentration sind sie wichtig, um die Stabilität der Infektionsabwehr in der Mundhöhle zu schaffen bzw. zu erhalten. Lediglich eine Konzentrationszunahme führt zu einer Erkrankung. Diese Konzentrationszunahme hat ihre Hauptursache in mangelhafter Mundhygiene und durch den Patienten vernachlässigter Vorsorge. Seltener auftretende Ursachen sind Krankheiten allgemeiner Art, bei denen der Stoffwechsel, besonders der Mineralien, die für den Knochen- bzw. Zahnaufbau notwendig sind, gestört ist.
Der beste „Freund“ der Karies verursachenden Bakterien sind die Zuckerstoffe. Verdeckte Zucker sind vor allem in Cola, in Tomatenketchup und verschiedensten Sorten der ansonsten gesunden Müslis.
Karies wird nicht vererbt!
An einem Impfstoff gegen Karies wird gearbeitet, aber bis dieser zur Anwendung kommen kann, wird es noch Jahre dauern. Bis dahin – und aus vielerlei Gründen auch danach! – heißt es immer wieder: **MUNDHYGIENE.**
Diese ist aber nicht immer nur mit dem Zähneputzen erledigt. Über die richtige und individuelle Mundhygiene unterrichten Sie Ihre Zahnärztin bzw. Ihr Zahnarzt und deren Mitarbeiterinnen.

Patientenzeitung der Zahnärzte
in Brandenburg, Mecklenburg-Vorpommern, Sachsen, Sachsen-Anhalt und Thüringen

Das Loch im Zahn

Nun ist es doch passiert!

Der erste Zahn hat nun ein Loch. Für manchen Patienten entwickeln sich daraus Horrorvisionen von schmerzhaften Bohrungen durch den Zahnarzt. Vielleicht treten auch aus den frühesten Erinnerungen Erlebnisse hervor, die mit einer unangenehmen Empfindung verbunden sind.
Aber seien Sie sicher: So schlimm ist es nicht! Die neuen, turbinengetriebenen Geräte des Zahnarztes erlauben eine schmerzarme Behandlung. Und je eher Sie bei Beschwerden zum Zahnarzt gehen, desto kleiner bleibt das Loch im Zahn und desto weniger schmerzhaft wird die Behandlung sein.
Die von der Karies befallenen Bereiche des Zahnes müssen gründlich entfernt werden. Eine Zahnfüllung verschließt das Loch, sorgt wieder für Stabilität und Belastbarkeit des Zahnes und nicht zuletzt dafür, dass sich an dem beschädigten Zahn nicht weiter Karies ausbreitet.

Kariöses Milchgebiß (2)

Ausgedehnte „Zahnzwischenraumkaries“ (Approximalkaries), die große Teile der Krone schon zerstört hat (2a)

Welches Material soll zum Füllen verwendet werden?

Hierbei stellt sich immer wieder die Frage, welches Material für die Füllung zur Anwendung kommen sollte.
Überlasse ich als Patient dem Zahnarzt alleine die Entscheidung, oder möchte ich dies – nach entsprechender Beratung – selber bestimmen?
Sind alle Materialien für meinen Zahn gleich gut?

Von dem Amalgam hört man ja die gruseligsten Geschichten …
Zuerst muss einmal festgestellt werden, an welchem Zahn und an welcher Stelle die Füllung die entfernte kranke Zahnsubstanz ersetzen soll.

Dies richtet sich nach mehreren Gesichtspunkten:

Der Art des Zahnes:

- War die Karies im Frontzahnbereich?
- War die Karies im Seitenzahnbereich?

Welche Aufgabe hat die Füllung zu erfüllen?

- Muss die Füllung so stabil sein, dass damit feste Nahrung abgebissen werden oder zerkaut werden kann? Bei manchen dieser „Arbeiten“ unseres Kauorganes können pro Zahn bis zu 500 kp Belastung auftreten!
- Ist die Belastung nicht so hoch an der Stelle, an der die Karies aufgetreten ist?

Welche ästhetischen Aspekte sind zu beachten?

- Muss die Karies im sichtbaren Bereich, also in der Hauptsache an den Schneide- und Eckzähnen, beseitigt und mit einer Füllung ersetzt werden?
- Welchen Beruf hat der Patient?

Wie groß ist die Ausdehnung des kariösen Defektes?

- Die Größe des kariösen Defektes bestimmt auch das zur Anwendung kommende Material entsprechend seinen Eigenschaften (Verarbeitung, Belastungsmöglichkeit, Schrumpfungskoeffizient, Neigung zur Spaltbildung).

Wie hoch dürfen die Kosten sein?

- Nur ein geringer Teil des Leistungsspektrums zahnärztlicher Füllungen nach Beseitigung einer Zahnkaries wird von der gesetzlichen Krankenversicherung bezahlt.

Gibt es Altersbeschränkungen für bestimmte Füllungen?

- Um es vorweg zu nehmen: ja und nein.

Polierte Amalgamfüllung mit ausgearbeiteten Kauflächen (3)

Die Palette der möglichen Materialien ist breit

Heute kommen die verschiedensten Arten von Füllungsmaterialien zum Einsatz. Die Palette ist vielseitig:

Das kostengünstigste und klassische Material für hoch belastbare Füllungen im Seitenzahnbereich ist immer noch das Amalgam. Ebenfalls kostengünstig sind Füllungen aus Glasionomerzementen und Kompomeren. In diesem Falle bedeutet „kostengünstig“, dass für den gesetzlich versicherten Patienten keinerlei Kosten anfallen und die Wirtschaftlichkeit der gesetzlichen Krankenversicherung (GKV) nicht übermäßig strapaziert wird. Ähnliches gilt übrigens auch für die Versicherten der privaten Krankenversicherungen (PKV) und für Patienten, die beihilfeberechtigt sind. Eine Erstattung der vorab ausgelegten Kosten erfolgt hier ohne Überprüfung der Notwendigkeit des angewendeten Materials.

Komposites sind eine besondere Form von Kunststoff-Füllungen. Sie werden bei der Anwendung im Bereich der Schneidezähne und der Eckzähne von den gesetzlichen und privaten Versicherungen immer bezahlt bzw. erstattet. Kommen sie im Bereich der Seitenzähne zur Anwendung, entstehen dem gesetzlich versicherten Patienten zusätzliche Kosten.

Laborgefertigte Füllungen aus Edelmetall-Legierungen, Kunststoff, Keramik – sogenannte Inlays – sind keine Leistung der GKV. Auch bei der PKV ist die Leistungsübernahme oder Kostenbezuschussung eine Indikations- und Ermessensfrage. Gleiches gilt für die Beihilfe.

Inlay bedeutet: „hineinlegen“. Diese Definition beschreibt den Unterschied zu den Füllungen, bei denen ein plastisches Material in die Karieshöhlung gestopft wird und darin aushärtet. Inlays werden immer mit einem Kleber befestigt. Die Art ist abhängig von der Materialeigenschaft des jeweiligen Inlays.

Inlays werden außerhalb des Mundes im Labor gefertigt oder seit einiger Zeit auch mit CAD/CAM-gesteuerten Maschinen in der Zahnarztpraxis, und erst nach Fertigstellung in dem Zahn befestigt.

Eine Füllungsart, teils „Inlay“ teils Kunststoff-Füllung, enthält Glaskeramikfüllkörper, sogenannte Inserts, die genormt sind und in den Kunststoff eingebracht werden.

Teilkronen sind eine Art Inlays und können sowohl im Labor als auch computergesteuert außerhalb des Mundes gefertigt werden. Sie sind in der Regel im Leistungskatalog aller Krankenversicherer als „bezuschussungsfähige“ Leistungen geführt.

Amalgam

Amalgam ist eine Legierung aus einem feinkörnigen Pulver, bestehend in der Hauptsache aus Silber, Zinn, Kupfer. In der Verbindung mit Quecksilber entsteht eine plastische Legierung, die in das „Loch“ eingebracht wird und zeitlich in mehreren Phasen aushärtet. Nach Ausarbeiten dieser Füllung, d. h. nach Modellation der Kauflächen und Politur, ist ein mechanisch hoch belastbarer Ersatz des Defektes am Zahn entstanden. Die Haltbarkeit wird mit 8 bis 15 Jahren angegeben; sie richtet sich nach der Größe der schadhaften und nun auszubessernden Stelle des Zahnes.

Quecksilber ist nicht giftig! Giftig sind lediglich die Dämpfe. Aber die atmet heute beim Anrühren und Verarbeiten der Legierung niemand mehr ein. Der Patient bekommt eine fertige Legierung und kein elementares Quecksilber. Beim Kauen verhält sich Amalgam ähnlich wie ein hochwertiges Edelmetall-Inlay. Die Ränder der Füllung werden durch die Belastung immer wieder an den Zahn gearbeitet, so dass der Zwischenraum zwischen Zahn und Füllung – wir nennen ihn Randspalt – immer wieder minimiert wird. Dadurch und durch das günstige elektrochemische Verhalten des Materials ist ein Eindringen von Kariesbakterien fast unmöglich. Mit den Jahren, der Alterung des Materials und der Abnutzung wird dieser Spalt jedoch größer, und die Füllung muss ersetzt werden.

Heute werden Amalgamfüllungen fast ausschließlich im Bereich der großen und kleinen Backenzähne eingesetzt. Früher verwendete man es auch an Zahnhalsflächen der Seitenzähne und im gaumenwärts gerichteten – also im nicht sichtbaren - Bereich der Frontzähne.

Eine Keramikfüllung wird im CAD/CAM-System (Cerec) gefräst (unten, 4)

Glasionomerfüllungen

Glasionomerzementfüllung (5)

Der Name rührt daher, dass es sich um einen Zement handelt, der Glaskörper enthält, die der Füllung außer Festigkeit eine gewisse der Zahnsubstanz ähnliche Transparenz gibt. Weiterhin enthalten sie einen Kunststoff, Wasser und Fluorid. Entsprechend den Erkenntnissen von Forschung und Industrie stehen heute die verschiedensten Glasionomerzemente mit unterschiedlichen Festigkeiten zur Verfügung. Gegenüber anderen Materialien ist ihre Abnutzung jedoch sehr hoch. Auch die Farbbeständigkeit ist nicht besonders günstig. Als sehr wesentlicher Pluspunkt ist die Fluoridabgabe zu werten, die zu einer Stabilisierung der Zahnhartsubstanz des ehemals kariösen Zahnes führen soll. Dies ist besonders bei Milchzähnen sehr positiv, um einen Kariesfortschritt zu vermeiden.
Durch ihre gute Haftfähigkeit können sie auch bei Patienten angewendet werden, die durch Alter oder bestimmte Krankheiten die Haltbarkeit anderer Materialien in ihren Zähnen „verhindern“.
Die Lebensdauer von Füllungen aus Glasionomerzementen beträgt etwa zwei Jahre. ■

Kompomere

Hierbei handelt es sich um einen Glasionomerzement, der auch Kunststoffanteile enthält. Dies ermöglicht eine wesentlich günstigere Farbgebung. Der Zahnarzt kann so Füllungen mit dem Zahn ähnlichen, „vitalen“ Farben anfertigen, die nach dem Legen, Härten und Ausarbeiten der Füllungen Zahn und Füllung optisch als Einheit erscheinen lassen.
Füllungen aus Kompomeren werden hauptsächlich zur Beseitigung von Zahnhalsdefekten, bei Milchzähnen und kleinen Schäden der Kauflächen von Mahlzähnen angewendet. Mit einer speziellen Lampe werden sie gehärtet. Ihre Haltbarkeit ist auf maximal fünf Jahre begrenzt.
Eine Zuzahlung seitens des Patienten ist in der Regel nicht erforderlich. ■

Kompositefüllungen

Ihr Einsatz ist im Bereich der Schneidezähne seit Jahren unumstritten. Ihre Anwendung zur Beseitigung von Zahndefekten ermöglicht eine ästhetisch hochwertige Rekonstruktion großer und kleiner Schäden. Ihr Wirkungsmechanismus beruht darauf, dass die Füllung mit dem Zahn einen Verbund bildet. Durch besondere Vorbehandlungen wird dies ermöglicht.
Nach Entfernung der Karies wird der verbleibende gesunde Zahnschmelz um das Gebiet des Defektes mit einer Säure geätzt. Dies kann man sich ähnlich vorstellen wie beim Genuß von Rhabarber: Die Fruchtsäure raut den Schmelz an. Mit der Zunge fühlt er sich stumpf an. Nach einiger Zeit stellt der Körper das Gleichgewicht wieder her, und die Zähne sind wieder glatt. Dies macht man sich bei den Füllungen zunutze. Durch das Aufrauen des Schmelzes wird die Haftfläche für das Füllungsmaterial enorm vergrößert. Auch kann das Material dann mit dem Zahnschmelz eine Art Verzahnung eingehen, was eine ungeheure Belastung ermöglicht.
Nach dem Ätzen wird ein sogenanntes Adhäsiv aufgebracht. Darunter versteht man eigentlich das Compositematerial ohne Füllkörper und Farbstoffe.
Es wird mit Licht gehärtet und somit ist der erste Schritt einer festen Verbindung von Zahn und Füllung vollbracht. Dann wird das eigentliche Füllungsmaterial angewendet. Es enthält Füllstoffe aus Glaskörpern. Diese sollen dem Material die Transparenz des natürlichen Zahnes vermitteln. Weiterhin werden zur Farbgebung Farbpigmente sowie lichtempfindliche Substanzen zugesetzt. Letztere gewährleisten eine sehr gute Härtung durch ein spezielles, dem UV-Bereich ähnliches Licht. Hier spielen auch wieder die Glaskörper eine wichtige Rolle; sie wirken in gewisser Art auch als Lichtleiter und gewährleisten somit eine maximale Lichthärtung.

Noch ein Wort zu der Zahnfarbe: Die Auswahl der richtigen Farbe verlangt ein sehr geübtes Auge. Jeder Mensch hat seine individuelle Zahnfärbung, und die Zähne selbst weisen auch Besonderheiten auf. Die kleinen Schneidezähne haben ein kleineres Volumen, also ist eine andere Farbgebung vorhanden als z. B. bei einem sehr großen Backenzahn. Von der Schneidekante bis zum Zahnhals (am Zahnfleischrand) variieren die Farben. Mit zunehmendem Alter

Kariöser Defekt an einem Schneidezahn (6)

Bild nach einer abgeschlossenen Behandlung (7)

verändert sich die Zahnfarbe durch altersbedingte Umbauprozesse innerhalb der Kristallgitterstrukturen der Zahnhartsubstanzen. Krankheiten können dazu ebenso beitragen. Je nach Tageszeit und der Art der Beleuchtung, sei es Tageslicht, sei es Kunstlicht, sei es ein Lichtgemisch, erscheint durch die Lichtbrechung in den Zahnschmelzkristallen der Zahn immer wieder anders. Diese ästhetische Harmonie von natürlichem Zahn und zahnfarbener Zahnfüllung zu rekonstruieren ist teilweise sehr aufwändig. Von der Industrie werden bestimmte Farbsortimente geliefert. Der Zahnarzt erreicht ein gutes Ergebnis durch verschiedene Farbschichtungen, die jeweils gehärtet werden müssen. Diese sogenannten Mehrschichtfüllungen sind wegen des kolossalen Mehraufwandes reine Privatleistungen.

Im Seitenzahnbereich müssen größere Kunststoff-Füllungen wegen des größeren Volumens immer im Mehrschichtverfahren hergestellt werden, um beim Aushärten die Schrumpfung so gering wie möglich zu halten.

Im Gegensatz zu Füllungen im Frontzahnbereich ist die Seitenzahnfüllung aus Komposite auch deshalb wesentlich aufwändiger, weil die Wiederherstellung von Grübchen und Höckern sowie des Kontaktes zu den Nachbarzähnen sehr schwierig ist.

Außerdem muss peinlichst darauf geachtet werden, dass kein Speichel bzw. Feuchtigkeit während des Ausarbeitens des noch plastischen Materials und des Härtens den Arbeitsablauf behindert und damit die Füllung qualitativ herabsetzt. Die Indikation für Kunststoff-Füllungen im Seitezahnbereich ist sehr begrenzt.

Ausgebrochene Ecke eines Schneidezahnes (8)

Der Zahn wurde ästhetisch perfekt versorgt. (9)

Inserts

Eine Sonderform der Kunststoff-Füllung ist das Einbringen von Glaskeramikkörpern.

Nach dem Entfernen der Karies wird mit in drei Größen genormten diamantierten Instrumenten der Zahn so bearbeitet, dass er industriell gefertigte und ebenfalls genormte Glaskeramikfüllkörper, sogenannte Inserts, aufnehmen kann. Damit erzielt man eine bessere Darstellung des Kontaktes zu den Nachbarzähnen. Zugleich wird weniger Material benötigt, so dass die Schrumpfung der Füllung im Härtungsprozess minimiert werden kann.

Eine Kunststoff-Füllung im Backenzahn ist kaum vom natürlichen Zahn zu unterscheiden. Eine SONICSYS-Füllung sieht ähnlich aus. (10)

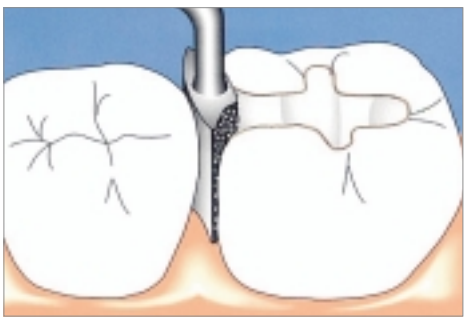

Schema der Vorbereitung einer SONICSYS-Füllung. Der Glaskeramikkörper hat die Form des diamantierten Kopfes. (10a)

Metallinlays

Die Bandbreite der Einlagefüllungen – der Inlays – ist groß.
Um die Einlagefüllungen besser zu unterscheiden, teilen wir sie ein in zwei große Gruppen.

- **Metallinlays**
- **Nichtmetallinlays**
  (sogenannte zahnfarbene Inlays)

Inlays werden dann therapeutisch notwendige Füllungen, wenn der Defekt an einem Zahn, in der Regel an den Molaren und Prämolaren, so groß ist, dass keine ausreichend stabile Rekonstruktion des beschädigten Zahnes mehr möglicht ist, jedoch von dem Zahn noch soviel gesunde Substanz vorhanden ist, dass man sie möglichst erhalten will. In solchen Fällen würde sich eine Überkronung des Zahnes verbieten. Inlays wurden bis vor ein paar Jahren typischerweise aus Metall gefertigt. Teilweise wurden sogar Goldinlays zum Ersatz defekter Schneidekanten der Frontzähne und für Füllungen an Zahnhälsen verwendet.
Seit Einführung der zahnfarbenen Komposite-Materialien werden im sichtbaren Bereich keine Metallinlays mehr angewendet.
Der technologische Vorgang ist recht kompliziert. Nach Entfernen der Karies wird sowohl vom zu reparierenden Zahn als auch vom gesunden Kiefer ein Abdruck genommen; aus beiden werden dann Spezialmodelle aus Gips hergestellt. Man benötigt beide Modelle, um die genaue Kauflächensituation auf dem Inlay zu rekonstruieren. Das Inlay darf im Mund weder zu hoch noch so flach sein, dass beim Kauvorgang die Zähne keinen Kontakt haben.
Auf dem Spezialmodell wird nun das Inlay aus Wachs individuell modelliert. Danach wird durch einen Gussvorgang das Metallinlay hergestellt. Dieses wird ausgearbeitet, poliert und dann im Mund mit Zementen befestigt. Da allein der technische Vorgang der Herstellung schon ziemlich aufwändig ist, sind Inlays keine GKV-Leistung.

Zur Verwendung kommen verschiedene Legierungen, die grob eingeteilt werden in:

- Gold-Legierung,
- Silber-Palladium-Legierung sowie
- Nicht-Edel-Metall (NEM)-Legierung

Die Haltbarkeit ist bei allen gleich gut.
Eine Sonderstellung nehmen Inlays aus Titan ein. Dieses Material kommt zum Einsatz bei Patienten, die allergisch auf andere Füllungsmaterialien reagieren. Titanverarbeitung setzt besondere Verarbeitungsbedingungen voraus.

Ein Goldinlay als Füllung in einem Molaren (11)



Das im Labor gefertigte Inlay (12)

Keramikinlay (13)

Zahnfarbene Inlays

Zahnfarbene Inlays, nach dem Einsetzen in den defekten Zahn von diesem nicht mehr zu unterscheiden und damit höchsten ästhetischen Ansprüchen genügend, werden aus Kunststoff (Komposite) oder Keramik hergestellt.
Kunststoffinlays werden relativ selten in Labors gefertigt, da mit den heutigen Materialien und Arbeitsmitteln eine direkte Versorgung im Mund optimal möglich ist. Nur bei bestimmten Zahnfehlstellungen ist das zu schwierig, so dass diese Inlays eine indirekte (Labor-)Herstellung erfordern. Keramikinlays können auf zwei Wegen hergestellt werden. Der klassische Weg ist der wie beim Metallinlay über Abdrucknahme, Modellherstellung und Keramikmodellation mit anschließenden mehrfachen Keramikbränden. Dieses sehr aufwändige Verfahren hat den Vorteil, dass mit Keramikmalfarben die verschiedenen Zahnbereiche eine ganz individuelle Farbgebung erhalten können.
Der neuere Weg ist die CAD/CAM-Technik: Mit einer Kamera werden im Mund der Zahn und der Defekt abgetastet. Per Computer gesteuert, erfolgt dann in einem Automaten das Fräsen der erforderlichen Füllung aus einem Keramikblock. Das dauert nur etwa eine Stunde, und die Füllung kann sofort nach Überprüfen der Passgenauigkeit eingeklebt werden.
Wie bei den Komposite-Füllungen werden auch Kunststoff- und Keramik-Inlays mit Adhäsiven befestigt.
Der Vollständigkeit halber sei erwähnt, dass auch die Möglichkeit besteht, Metallinlays in einigen Fällen mit einer zahnfarbenen Keramikschicht zu überziehen. Dies verbessert die Ästhetik wesentlich.

Sonderformen

Ist ein Defekt am Backenzahn so ausgedehnt, dass auch Zahnhöcker wiederhergestellt werden müssen, dann werden **Teilkronen** angefertigt. Dabei bleibt immer noch mehr Zahnsubstanz erhalten als bei einer ganzen Krone. Für den Laien sehen diese Teilkronen fast wie Metallinlays aus. Die Teilkrone jedoch ist im Gegensatz zum Inlay eine Leistung, die seitens der GKV bezahlt wird.

Eine weitere Füllungsart ist die **Goldhämmerfüllung.** Nach einem sehr alten Verfahren werden ganz dünne Goldplättchen in den Defekt eingehämmert. Dieses Verfahren scheint teilweise eine Renaissance zu erleben. Es ist eine reine Privatleistung.

Goldinlay, das mit Keramik-Zahnfarben gestaltet wurde. In der Fachsprache heißt dies „verblendet“. Es ist nur ein schmaler Goldrand zu sehen. (14)

Galvanoinlay nach der Herstellung im Labor vor dem Einsetzen (15)

Resumee

Um einen Defekt in einem Zahn zu beheben, die Funktion wieder herzustellen und auch die Ästhetik zu wahren, gibt es heute viele Möglichkeiten – alte und bewährte sowie moderne mit einem größeren Anwendungsspektrum.
Was für Sie als Patient individuell in Frage kommt, können Sie nur mit Ihrer Zahnärztin oder Ihrem Zahnarzt besprechen. Dieser ZahnRat hat Ihnen hoffentlich Anregungen für dieses Gespräch gegeben und Ihnen geholfen, bestimmte Dinge besser zu verstehen. Denn ein aufgeklärter Patient ist für uns als Zahnärzte der beste Partner.
Ein „Preiskatalog“ konnte hier nicht vorgelegt werden. Der Aufwand und damit die Kosten für private Leistungen werden durch das Individuum Mensch mit seinem ganz individuellen Problemen bestimmt.
Die Zukunft wird entscheiden, welche Leistungen die Krankenversicherungen übernehmen. Wo die gesetzliche Krankenversicherung „streikt“, kann sicher geprüft werden, ob zusätzliche private Versicherungen für einzelne Therapiebereiche sinnvoll wären. Auch hier ist ihre Zahnärztin bzw. Ihr Zahnarzt der bester Berater, der mögliche zahngesundheitliche Risiken ermittelt und mit Ihnen bespricht.

Impressum ZahnRat 38

Herausgeber 38/2003
Landeszahnärztekammer Brandenburg
Landeszahnärztekammer Mecklenburg-Vorpommern
Landeszahnärztekammer Sachsen
Landeszahnärztekammer Sachsen-Anhalt
Landeszahnärztekammer Thüringen

Verlag
Satztechnik Meißen GmbH
Am Sand 1c, 01665 Nieschütz bei Meißen
Tel. (0 35 25) 7 18 60, Fax 71 86 12
E-Mail: satztechnik.meissen@t-online.de

Verantwortlich für den Inhalt
Dr. med. dent. Gottfried Wolf

Redaktion
Dr. med. dent. Gottfried Wolf
Sabine Fiedler

Abbildungen:

Abb. 1 und 2	FSU Jena
Abb. 2a, 3, 5 bis 9, 11, 12, 14, 15	Dr. med. Gottfried Wolf
Abb. 4, 4a, 13	Sirona
Abb. 10, 10a	KaVo

Wir danken den Zahnärzten OÄ Dr. med. Regina Montag, Dr. med. dent. Guido Reinhardt und Slaven Crnik sowie den Dentallaboratorien Gräf (Suhl) und Schieritz (Erfurt) für die Unterstützung bei der Bildauswahl.

Gesamtherstellung, Druck und Versand
Satztechnik Meißen GmbH, Am Sand 1c, 01665 Nieschütz

Die Patientenzeitschrift und alle in ihr enthaltenen einzelnen Beiträge und Abbildungen sind urheberrechtlich geschützt.

© Copyright by Landeszahnärztekammer Sachsen
ISSN 1435-2508

Nachbestellungen der Patientenzeitung sind über den Verlag möglich.
Telefon (03525) 71 86 26,
Telefax (03525) 71 86 10

Versandkosten

Menge	Preis/Bestellung	Versand	Gesamt
10 Exemplare	2,60 €	2,40 €	5,00 €
20 Exemplare	5,20 €	2,80 €	8,00 €
30 Exemplare	7,80 €	4,70 €	12,50 €
40 Exemplare	10,40 €	5,10 €	15,50 €
50 Exemplare	13,00 €	5,00 €	18,00 €

Der medizinische Schutz für Zahnfleisch und Zähne

morgens aronal®

Tagsüber wird durch Essen und Trinken die Aktivität der Plaquebakterien erhöht.

- Mit aronal® werden bakterielle Beläge (Plaque) morgens gründlich und schonend entfernt.
- aronal® mit Vitamin A schützt vor Zahnfleischbluten und -entzündungen. Empfindliches Zahnfleisch bleibt dann straff und fest, die Voraussetzung für den natürlichen Halt der Zähne.
- **morgens aronal®** stärkt und schützt das Zahnfleisch und sorgt für saubere Zähne und frischen Atem für den Tag.

abends elmex®

elmex® schützt und mineralisiert die Zähne mit besonders wirksamem Aminfluorid.

- Es verbindet sich schnell mit dem Zahnschmelz und macht ihn widerstandsfähiger gegen Karies.
- Dieser Schutz wird mit zunehmender Einwirkungsdauer verstärkt. Weil nachts weniger Speichel gebildet wird, kann das Aminfluorid lange Zeit einwirken.
- **abends elmex®** härtet die Zähne und sorgt über Nacht für einen wirksamen Kariesschutz.

Zahnfleischschutz mit Vitamin A

Kariesschutz mit Aminfluorid

Spezialisten für Zahngesundheit
Klinisch geprüft und wissenschaftlich anerkannt.
Fragen Sie Ihren Zahnarzt.

GABA Beratungsservice: ☎ 0800 / 8 85 63 51
montags bis freitags 9⁰⁰ bis 12⁰⁰ Uhr • Internet: www.elmex.de

Patienten-beratungsstellen

Landeszahnärztekammer Brandenburg

Parzellenstraße 94,
03046 Cottbus
Telefon (03 55) 38 14 80
Internet: www.lzkb.de

Landeszahnärztekammer Sachsen

Schützenhöhe 11,
01099 Dresden
Telefon (03 51) 80 66-2 57/-2 56
Internet: www.zahnaerzte-in-sachsen.de



Landeszahnärztekammer Thüringen

Barbarossahof 16, 99092 Erfurt
Telefon (03 61) 74 32-0
Internet: www.lzkth.de

Landeszahnärztekammer Mecklenburg-Vorpommern

Wismarsche Str. 304,
19055 Schwerin
Telefon (03 85) 59 10 80
Internet: www.zaekmv.de

Zahnärztekammer Sachsen-Anhalt

Große Diesdorfer Straße 162,
39110 Magdeburg
Telefon (03 91) 73 93 90
Internet: www.zahnaerzte-sah.de